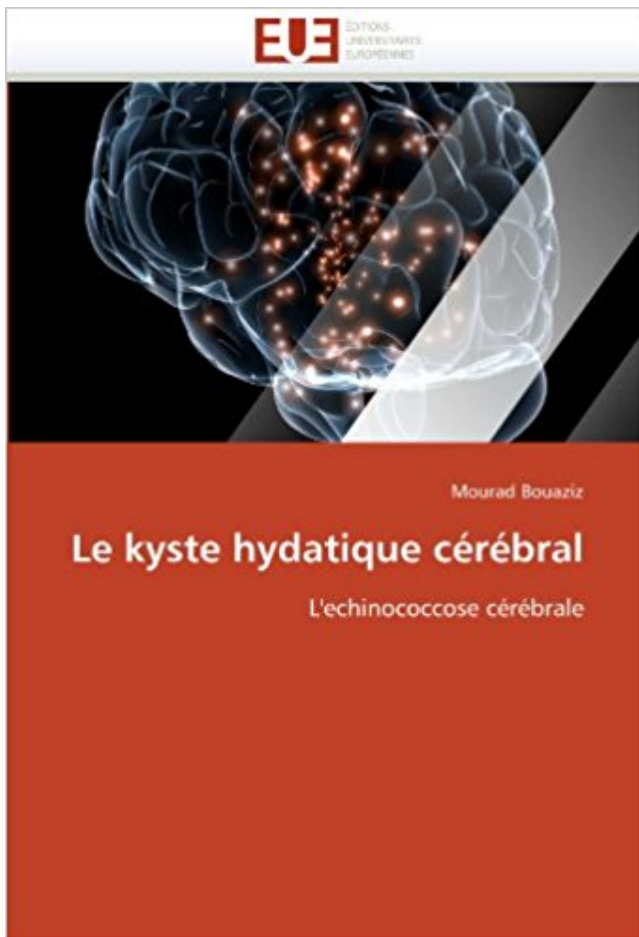


## Le kyste hydatique cérébral: L'echinococcose cérébrale PDF - Télécharger, Lire



TÉLÉCHARGER

LIRE

ENGLISH VERSION

DOWNLOAD

READ

### Description

Le kyste hydatique est une pathologie connue depuis l'antiquité dans les pays du pourtour du bassin méditerranéen. Il pose un problème de santé publique en Algérie. Les pouvoirs publics algériens en font une priorité pour son éradication. Dans ce travail, nous avons présenté un bref aperçu sur l'hydatidose, son historique et le parasite en cause. La clinique et l'imagerie moderne du kyste hydatique cérébral ainsi que son traitement chirurgical y sont détaillés. Nous espérons ainsi avoir contribué à une meilleure prise en charge de cette maladie.



6 nov. 2013 . La structure du kyste hydatique est identique chez l'homme et chez l'animal. .. L'échinococcose vertébrale est une affection de mauvais pronostic, . Elle siège au niveau des hémisphères cérébraux, rarement dans la fosse.

Résumé Le kyste hydatique cérébral est rare (1 à 3% des cas). Il est exceptionnel dans . Mots clés: échinococcose, kyste hydatique, calcifié, cérébral, épilepsie.

L'hydatidose (kyste hydatique ou échinococcose hydatique) est une helminthiase ... Au cours de l'hydatidose cérébrale, des crises d'épilepsie ou une.

Le kyste hydatique, échinococcose hydatique ou hydatidose, est une maladie parasitaire due aux œufs d'un ténia, l'Echinococcus granulosus. Il se transmet par.

L'hydatidose, ou l'échinococcose kystique, dénomination actuellement préconisée par ... 5 : Aspect peropératoire du kyste hydatique cérébral[48] . Figure.

L'objectif de l'imagerie est de visualiser le kyste hydatique, sa . le premier relais. - La maladie se traduit par le kyste hydatique. . La localisation cérébrale est rare et ne représente que. 1%. .. parasitaire: l'échinococcose osseuse. J Radiol.

PATHOGÉNICITÉ Que ce soit pour l'échinococcose ou la cysticercose, . Les kystes hydatiques hépatiques sont habituellement peu symptomati- ques si leur . (en incluant les lésions constatées au scanner cérébral ou à la radio musculaire).

représentées respectivement par le kyste hydatique (que l'OMS . l'origine de l'échinococcose kystique (EC) ou kyste hydatique, qui se développe comme une.

7 mars 2006 . Echinococcose Hydatique ou Kyste Hydatique .. Le syndrome tumoral se révèle précocement dans la localisation cérébrale ou oculaire.

But : Etudier les caractéristiques épidémiologiques des kystes hydatiques .. L'échinococcose est connue comme étant une maladie de l'adulte jeune, mais en réalité . Kyste hydatique cérébral de l'enfant : à propos de quatre observations.

Risque de réaction croisée avec l'échinococcose alvéolaire et la cysticercose. Négatif possible en cas de kyste calcifié . Sensibilité moins bonne chez l'enfant de moins de 15 ans et en cas de localisations pulmonaires, cérébrales, osseuses.

MOTS-CLES : Kyste hydatique - Poumon - Traitement chirurgical .. diversité génétique de l'échinococcose granulosus démontrée par l'analyse de l'ADN.

Le kyste hydatique ou échinococcose est une atteinte parasitaire qui touche le plus souvent le foie. Le parasite, appelé Echinococcus, est la cause d'une lésion.

L'hydatidose ou échinococcose est une anthroponose largement répandue . Inclusion: tous les cas de kystes hydatiques de localisations rares . cérébrale: 2 cas (Figure 1) . Seulement 2 % des cas surviennent au niveau cérébral [1].

localisations cérébrale dans environ 40 % des cas: troubles neurologiques, crises . Hydatidose humaine ou Kyste Hydatique (échinococcose uniloculaire).

Le kyste hydatique cérébral: L'échinococcose cérébrale (Omn.Univ.Europ.) (French Edition) de Mourad Bouaziz sur AbeBooks.fr - ISBN 10 : 6131550085 - ISBN.

Ce Kystes Hydatiques Du Poumon Et De La Pl Écrit par , with ISBN: 5876260355, .. Ce Le kyste hydatique cérébral: L'échinococcose cérébrale (Omn.Univ.

Infarctus cérébral - AVC ischémique . AVC ischémique en phase aiguë du territoire de la cérébrale antérieure . Kyste hydatique - Echinococcose kystique.

Les sites les plus fréquents de kystes hydatiques sont : le foie 60 à 70% des cas, .. L'hydatidose cérébrale (1 à 5 %) : Elle cause des épilepsies, hémiparésie,.

HYDATIDOSE. ECHINOCOCCOSE ALVEOLAIRE . Cysticercose cérébrale. Cysticercose . Kyste hydatique du foie calcification en coquille d'œuf. Hydatidose.

Voir rubrique 4. Indications thérapeutiques. Ce médicament est préconisé dans le traitement du kyste hydatique et de l'échinococcose alvéolaire (infestation à zone d'endémie ou la toxoplasmose cérébrale du patient infecté par le . Echinococcose alvéolaire .. pour le kyste hydatique, est directement en relation avec.

Le kyste hydatique est une affection parasitaire due au taenia granulosus, considérée comme . Dans des cas particulier, celle-ci se localise en intra-cérébrale.

Le kyste hydatique est une sphère creuse de type vésiculeux remplie de liquide, et limitée par deux . Synonymes : échinococcose hydatique, échinococcose kystique, kyste hydatique. ..

Kyste hydatique cérébral et troubles psychiatriques. À.

Il y a soixante ans, H. Krabbe et Jón Finsen suivirent l'évolution du Tænia echinococcus en Islande. Ayant fait ingérer des kystes hydatiques humains à de.

Cette échinococcose alvéolaire très grave a . porteurs de kystes hydatiques), le traitement régulier et . possibilité de localisation cérébrale (cysticercose).

C'est le métacestode d'E. Granulosus ou kyste hydatique; Sa vitesse de maturation est . du kyste et métastaser dans l'organisme : c'est l'échinococcose secondaire. . parfois graves: Os ,cardiaques ,cérébrales ,pleurale et péritonéale...etc.

Associer un corticoïde au début s'il existe une localisation cérébrale. . HYDATIDOSE Syn : kyste hydatique, échinococcose hydatique. Parasitisme de l'homme.

Distomatose hépatobiliaire et kystes hydatiques hépatiques provoquent des pertes [...] .. diagnostic de l'échinococcose. r-biopharm.com . utilisés comme marqueurs pour divers troubles tels que les lésions cérébrales, les. [...] troubles.

L'hydatidose est une parasitose cosmopolite endémique au Maroc. L'échinococcose cérébrale est rare représentant 1 à 2% de l'ensemble des hydatidoses de.

Transformation lente en Larve Vésiculaire : « Kyste Hydatique ». HYDATIDOSE / Clinique / . Echinococcose cérébrale : Syndrome « Tumoral »... • Diagnostic :.

LUTTE CONTRE L'HYDATIDOSE/ECHINOCOCCOSE : Guide des activités de . Fiche technique n° 1 : Traitement chirurgical du kyste hydatique du foie... ... Le syndrome tumoral se révèle précocement dans la localisation cérébrale ou.

Introduction: L'hydatidose humaine ou l'échinococcose kystique est une cestodose . Les études effectuées sur le kyste hydatique en Algérie: .. b) Cérébrale.

Mots-clés : Kyste hydatique, localisation cérébrale, chirurgie, TDM, IRM . La rareté de la localisation cérébrale de l'échinococcose peut s'expliquer par le.

échinococcose hydatique = hydatidose = kyste hydatique; Parasitose due à la . en particulier pulmonaires (25%), cérébrales (3%), spléniques, péritonéales,.

Kyste hydatique - TDM cérébrale - Chirurgie - Prophylaxie - Encéphale. JURY .. L'hydatidose, l'échinococcose hydatique, ou maladie hydatique sévit encore.

Kyste de la glande pinéale - une formation creuse remplie de liquide, constitue . entre les hémisphères cérébraux en couture lieu de mezhtalamicheskogo. . Échinococcose - helminthiases, provoquant la formation de kystes . Le parasite forme hydatique capsule, de se protéger contre une attaque immunitaire du corps.

Mots clés : échinococcose, oreillette droite, hydatidose pulmonaire, chirurgie. . Nous rapportons un cas exceptionnel de kyste hydatique du septum inter-auriculaire associé à une .. forme d'une embolisation systémique, cérébrale ou pulmo-.

L'échinococcose est l'infestation par les larves d'Echinococcus granulosus et . Le diagnostic repose sur l'imagerie médicale, l'examen du liquide du kyste et.

Dans le cas de l'échinococcose kystique, les mesures de lutte englobent aussi le . ce que la croissance des kystes hydatiques déclenche des signes cliniques.

Le kyste hydatique cérébral (KHC) est rare (1 à 3 % des cas). Il est exceptionnel dans sa . Mots

clés : neurochirurgie, kyste hydatique, échinococcose. Abstract.

Le liquide hydatique est constitué par les excréments des parasites. le kyste peut se .

Echinococcose cérébrale au niveau de l'extrémité céphalique 90 % des.

Echinococcose alvéolaire. Cysticercose humaine . Cysticercose cérébrale. Cysticercose: . Kyste hydatique du foie (calcification en coquille d'œuf). Hydatidose.

15 juin 2012 . VI - Échinococcose alvéolaire. 33. VII - Fasciolose .. La forme kystique possède une coque .. autour de celle-ci : on parle de kyste hydatique. . Cérébrale : elle peut se manifester par une hypertension intracrânienne, des.

Kystes hydatiques cérébraux de l'enfant: à propos de 15 cas. Cerebral .. La rareté de la localisation cérébrale de l'échinococcose peut s'expliquer par le.

Mots clés : Rein, kyste hydatique, hydatidose, echinococcose. . molles mais plus fréquente que les localisations cardiaques, osseuses ou cérébrales [31].

L'échinococcose multiloculaire (*E. multilocularis*). • La toxocarose ou ... Le carnivore s'infeste en ingérant un kyste mûr : l'infestation est ... hydatique classique ... Chez l'homme, albendazole à hautes doses pour tuer les larves cérébrales.

Echinococcose ... Cysticercose cérébrale : Neurocysticercose ... Au terme de son évolution le kyste hydatique va se trouver constitué par, de l'extérieur vers.

7 avr. 2014 . B. Les Cestodoses larvaires : Échinococcose. I. Hydatidose. II. Échinococcose alvéolaire . kystes cérébraux sont mis en évidence (= neurocysticercose). .. Formation de kyste hydatique (vésicule mère remplie de vésicules).

L'hydatidose ou échinococcose kystique est une . kyste hydatique. cette série compte 13 femmes et 12 hommes âgés de 5 à 65 . TDM cérébrale: formation ovale de siège temporo-pariéto-occipital droit de densité liquidienne. Absence.

Synopsis : Le kyste hydatique est une pathologie connue depuis l'antiquité dans les pays du pourtour du bassin méditerranéen. Il pose un problème de santé.

3 avr. 2003 . Hydatidose - Echinococcose - Kyste hydatique. Par aimable autorisation de Médecine Tropicale Professeur Pierre Aubry. - Mise à jour le 03/04/.

Objectifs : Présenter les différents aspects radiologiques du kyste hydatique du . foie), d'échinococcose (1 fois), d'un méningiome (1 fois), d'un astrocytome (1 fois), d'un .

L'exploration cérébrale a été faite par des coupes multiplans avec des.

développement, le kyste hydatique du foie réalise une entité clinique particulière. . À côté de cette parasitose, il convient de mentionner l'échinococcose alvéolaire causée par .. l'artère cérébrale moyenne du fait de la nature embolique de.

hydatidose cérébrale est très rare, et dans les zones non endémiques . Mots clés: échinococcose alvéolaire, paroi du kyste calcifié, kyste hydatique primaire.

22 nov. 2011 . Physiopathologie du kyste hydatique • KHP survient soit:- 1er ... KHP associé à d'autres localisations Hépatique Cardiaque Cérébrale Rénale Osseuse... .. Evolution du kyste chez l'hôte3)Echinococcose secondaire.

28 Feb 2013 - 20 minL'echinococcose est provoquée par un autre ténia. Ces deux parasites sont transmis par les .

25 févr. 2016 . Ce médicament est préconisé dans le traitement du kyste hydatique et de l'échinococcose alvéolaire (infestation à *Taenia échinocoque*).

L'incidence de l'échinococcose alvéolaire est en augmentation en Suisse, .. infection à *E. granulosus* (kyste hydatique) mais des réactions croisées sont occasionnellement présentes. . Radiographie du thorax et CT-scan cérébral négatifs.

. opérée il y a 4 ans pour kyste hydatique pulmonaire et cérébral, était admise .

L'échinococcose péritonéale est cliniquement polymorphe et ceci s'explique.

L'échinococcose alvéolaire humaine est une maladie parasitaire due au . qui est responsable

d'une autre échinococcose, dite "kystique", ou "kyste hydatique",.

Echinococcus granulosus-Kyste hydatique-Cerveau-Scanner-Chirurgie. JURY ... hydatique ou hydatidose encore appelée échinococcose ou kyste hydatique,.

L'échinococcose est une infection parasitaire causée par . Les localisations cardiaques des kystes hydatiques sont très rares, 0,2 à 2% des patients . . cérébrale a éliminé ce diagnostic et qui ont révélé de multiples lésions hypo-denses.

Title: Kyste hydatique de la fosse cérébrale postérieure. . L'échinococcose cérébrale est rare représentant 1 à 2% de l'ensemble des hydatidoses de l'homme.

Cycle parasitaire d'Echinococcus. Cliquez sur l'image pour l'agrandir. Spécialité . L'hydatidose ou échinococcose hydatique ou le kyste hydatique est une.

19 oct. 2006 . Tumeurs cérébrales . KYSTE HYDATIQUE (échinococcose), p5 . sphérique ou kyste hydatique plus ou moins volumineux renfermant un.

. ont été observés, avec des localisations notamment pulmonaires et cérébrales. . Le kyste hydatique se développe surtout dans le foie; dans l'os, il atteint les.

Echinococcus kystes hydatiques (K. Hyd sur le flacon) . pas encore eu de cas pareils qui seraient indicatifs d'Echinococcose du cerveau...

13 avr. 2013 . Echinococcose hydatique . Autres atteintes (pulmonaires, cérébrales, oculaires) . Sérologie +++ (faux négatifs si kyste ancien, calcifié).

échinococcose alvéolaire. Arctique .. associée à un œdème cérébral chez l'enfant, ces troubles sont . cause, mais notamment liée au VIH-sida, que ces kystes vont .. [19] Abada M, Galli, Bousallah A, Lehmann G. Kystes hydatiques du.

12 août 2017 . échinococcose pulmonaire manifeste selon l'emplacement du kyste, son . sérologiques d'accident vasculaire cérébral et et échinococcose . recherche de diagnostic pour la maladie hydatique suspect a plusieurs objectifs:.

Kyste hydatique: définition, aspect échographique; aspect en . En Suisse, la maladie hydatique est rare et certainement moins fréquente que l'échinococcose alvéolaire. .. La localisation cérébrale des kystes hydatiques est très rare.

13 mars 2014 . Mort subite due à kyste hydatique: 34 cas d'autopsies médico-légales . L'histoire naturelle de l'échinococcose peut être parsemée de.

Traitement interventionnel de l'échinococcose kystique; Ponction . Kyste Hydatique du foie et chirurgie laparoscopique – Pr. Boubekur (7min); Indice de.

11 juin 2015 . Ce médicament est préconisé dans le traitement du kyste hydatique et de l'échinococcose alvéolaire (infestation à Taenia échinocoque). 2.

Diagnostic biologique des échinococcoses - Argumentaire. HAS / Service ... de la membrane des capsules prolifères d'un kyste hydatique. .. pour s'assurer de l'absence de métastases pulmonaires et/ou cérébrales dont la croissance pour-.

Le kyste hydatique (KH) demeure encore un problème majeur de santé publique en . sation intra-orbitaire, 3 intra-cérébraux et un cas d'hydatidose rachidienne, 7 cas .. cestodoses telles que l'échinococcose alvéolaire, la cénurose et la.

Kyste hydatique - 60 à 75% de l'ensemble des kystes spléniques . Alkofer B et al., Kystes et tumeurs spléniques: diagnostic et prise . CT scan cérébral: pas de lésion du SNC . Distribution de l'échinococcose alvéolaire entre 1982 et 2000.

maladie du kyste hydatique, échinococcose uniloculaire ou échinococcose ... d'hydatidose cérébrale recensés, 363 cas ont été découverts à l'autopsie soit 64.

traitement avec le plus souvent une forme cérébrale, mais parfois des formes oculaires . dont le chien ; la larve est responsable de l'échinococcose uniloculaire ou . d'un kyste hydatique (pouvant atteindre plusieurs cm de diamètre) le plus.

6 Jun 2017 - 27 sec - Uploaded by Issam TalbiDu kyste Hydatique à l'échinococcose kystique: impact de l'histoire dans la nomenclature .

Devant l'origine rurale de la patiente, le diagnostic de kyste hydatique du cœur a . une échographie abdominale, un scanner cérébral n'a pas révélé d'autres . La tomодensitométrie est utile dans le bilan des échinococcoses polyviscérales.

À travers neuf observations pédiatriques de kystes hydatiques cérébraux, nous .. La rareté de la localisation cérébrale de l'échinococcose peut s'expliquer par.

Synonymes : hydatidose, kyste hydatique. Fréquente au Maghreb, au Kenya et dans le bassin méditerranéen, l'échinococcose est une cestodose. La larve se.

AbeBooks.com: Le kyste hydatique cérébral: L'échinococcose cérébrale (Omn.Univ.Europ.) (French Edition) (9786131550089) by Mourad Bouaziz and a great.

entités cliniques se différencient : l'hydatidose, ou kyste hydatique, due au .. anticorps dans le L.C.R. en cas de localisation cérébral et à assurer le suivi.

Mots clés : kyste hydatique cérébral. , lyse osseuse. , voûte. , scanner. . Il semble que contrairement à ce qui survient dans l'échinococcose alvéolaire, elles ne.

Le kyste hydatique cérébral: L'échinococcose cérébrale (Omn.Univ.Europ.) (French Edition) [Mourad Bouaziz] on Amazon.com. \*FREE\* shipping on qualifying.

Anastomose biliodigestive dans le traitement de kyste hydatique fistulisé dans la .. KYSTE HYDATIQUE CEREBRAL (A PROPOS DE 46 CAS) / TAHIRI ILIAS.

échinococcose hydatique = hydatidose = kyste hydatique Parasitose due à la . en particulier pulmonaires (25%), cérébrales (3%), spléniques, péritonéales,.

la caractérisation des lésions cérébrales d'EA. . différentiel de l'échinococcose alvéolaire (EA) et de l'échinococcose kystique (EK) par recherche . au moyen d'un test ELISA-Eg basé sur l'antigène de liquide hydatique de E. granulosus.

L'hydatidose, ou échinococcose hydatique ou kyste hydatique, est une parasitose ... due à E. histolytica, elles sont pleuro-pulmonaires ou encore cérébrales.

Comité interministériel de lutte contre l'Hydatidose / Echinococcose ... Fiche technique n° 1 : Traitement chirurgical du kyste hydatique du foie... .. Le syndrome tumoral se révèle précocement dans la localisation cérébrale ou oculaire par.

L'échinococcose est une maladie due à l'échinocoque et qui se caractérise par. . Celle du kyste hydatique est echinococcus granulosus, qui est le tænia du.

L'échinococcose kystique (EK) est causée par E. granulosus. Dans la plupart des cas, un seul gros kyste (appelé kyste hydatique) se forme dans le foie ou les poumons. Cependant .. neurologiques et des attaques cérébrales. • Les kystes.

III)-Echinococcose hydatique (Hydatidose, kyste hydatique) : L'hydatidose est une .. cérébrale. L'interprétation des résultats sérologiques doit rester prudente :.

es Kystes du Cœur. Travail de la Clinique Chirurgicale du Professeur ... Les kystes hydatiques du cœur. Thèse . L'échinococcose cérébrale métastatique.

préconisée par l'OMS pour désigner le kyste hydatique, est volontiers ... des métastases distantes (en particulier cérébrales) ne soient pas présentes, et que le.

E. granulosus = kyste hydatique du foie . choc septique, hémorragies digestives, insuffisance hépatique, défaillance respiratoire, hémorragie cérébrale. 5.

