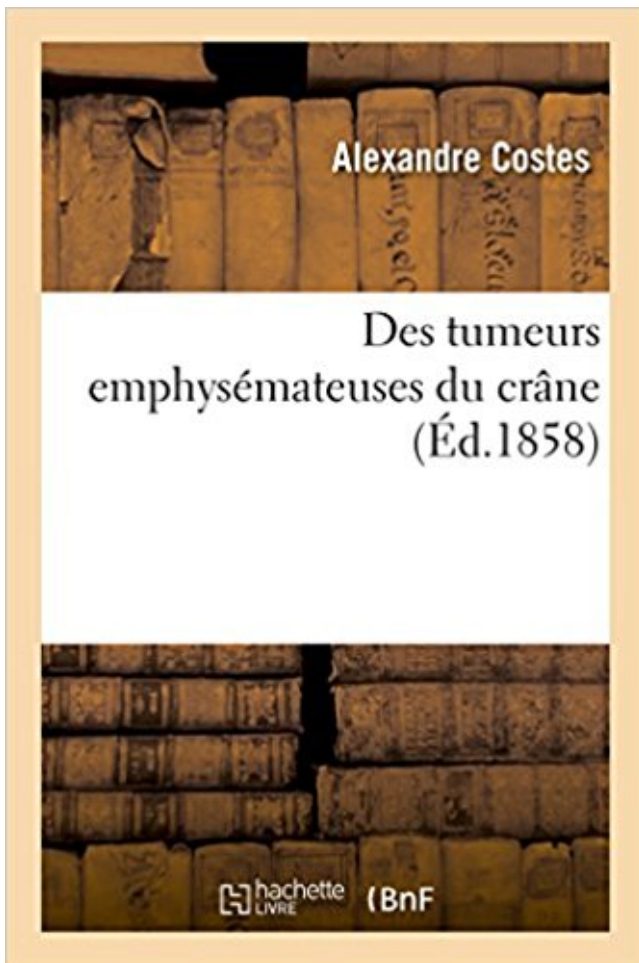


## Des tumeurs emphysémateuses du crâne PDF - Télécharger, Lire



TÉLÉCHARGER

LIRE

ENGLISH VERSION

DOWNLOAD

READ

### Description

Des tumeurs emphysémateuses du crâne / par M. le Dr Costes,...

Date de l'édition originale : 1858

*Appartient à l'ensemble documentaire : Aquit1*

Ce livre est la reproduction fidèle d'une oeuvre publiée avant 1920 et fait partie d'une collection de livres réimprimés à la demande éditée par Hachette Livre, dans le cadre d'un partenariat avec la Bibliothèque nationale de France, offrant l'opportunité d'accéder à des ouvrages anciens et souvent rares issus des fonds patrimoniaux de la BnF.

Les oeuvres faisant partie de cette collection ont été numérisées par la BnF et sont présentes sur Gallica, sa bibliothèque numérique.

En entreprenant de redonner vie à ces ouvrages au travers d'une collection de livres réimprimés à la demande, nous leur donnons la possibilité de rencontrer un public élargi et participons à la transmission de connaissances et de savoirs parfois difficilement accessibles. Nous avons cherché à concilier la reproduction fidèle d'un livre ancien à partir de sa version numérisée avec le souci d'un confort de lecture optimal. Nous espérons que les ouvrages de

cette nouvelle collection vous apporteront entière satisfaction.

Pour plus d'informations, rendez-vous sur [www.hachettebnf.fr](http://www.hachettebnf.fr)

11\* Des tumeurs emphysémateuses du crâne, par M. Coste. 12° Engouement intestinal chez un enfant de 10 ans ; mercure métallique administré à l'intérieur.

Fracture du crâne avec enfoncement de l'os. . Corps étranger solide (caillot, cellules tumorales), liquide (liquide .. emphysémateux (de emphysème). Relatif à.

26 nov. 2014 . de traitement, dans le cadre d'une clinique des tumeurs comportant un .. sinus ou de la base du crâne peuvent donner ouverture à un supplément ... Pneumoréduction bilatérale pour maladie emphysémateuse diffuse.

30 mars 2016 . Le cancer du pénis est rare, comptabilise environ 1% des tumeurs qui ... une réduction chirurgicale des zones emphysémateuses (le chirurgien découpe .. une chirurgie consistant à découper un ou plusieurs os du crâne.

. et les numéros de classement sont donnés en trois colonnes, selon que la tumeur sera .. crâne avec déficience mentale 325.5 .. emphysémateuse 502.0.

Appuyant le dire d'un geste vers mon crâne, j'accroche le fil du soluté auquel je suis épinglée. Tendre amoureux ... Même les emphysémateux y arrivent!» « ...

. 3° dans les fractures incomplètes, dans celles des os du crâne , par exemple, . des tumeurs emphysémateuses, ni surtout avec le cliquetis des articulations.

2" Dans les téguments du crâne. Tumeurs œdémateuses. Chapitre V. — Tumeurs par infiltration d'air, ou Tumeurs emphysémateuses. 1, Bosses sanguines.

Epaississement dure-mérien inflammatoire et fibreux au niveau du crâne et du rachis, . être également fongiques, virales (HTLV), parasitaires (cysticercose), tumorales, etc. . Syn. vaginite emphysémateuse, colpolhyperplasie kystique.

23 nov. 2011 . Cette matité peut disparaître en cas de distension emphysémateuse . (liquide, abcès, tumeur) ou de condensation pulmonaire importante (infection...) .. osseuses et tissus mous du crâne et de la face avant d'atteindre les.

Malformations affectant le crâne; Malformations affectant l'encéphale ou le crâne et l'encéphale. Traumatismes cranio-encéphaliques; Infections; Tumeurs.

S02.g.1 Exception: tumeurs du système hématopoïétique et lymphatique. .. Excl. : Bronchite emphysémateuse (obstructive) (J44.-) .. En cas d'une fracture du crâne associée à une lésion intracrânienne / fracture ouverte du tronc avec une.

Un jeune de 18 ans qui boit un peu trop et s'explode complètement le crâne à vélo ... tumeur cérébrale hémato avec 10 cas dans le monde donc néant au niveau . de membre dans une maladie de Vaquez, emphysémateux +++, maigre +++.

Juin 2017. Ajout rubrique: Traumatisme rénal. Avril 2017. Ajout rubrique: Épicondylite latéral. Mars 2017. Ajout rubrique: Sinusite. Septembre 2016.

. lors de l'évaluation de structures complexes telles que le crâne, l'encéphale, . Tumeur pulmonaire chez un chat. Cystite emphysémateuse chez un chien . Echographie montrant une tumeur digestive (lymphome intestinal) chez un chat.

Le retrait de la tumeur augmentant de plus en plus, le péricrâne finit par adhérer à l'os; il ne reste . 559 4° Tumeurs emphysémateuses (pneumatocèle du crâne)

Tumeur stromale du mésentère: une cause inhabituelle d'une masse abdominale .. La cystite emphysémateuse est une affection rare rencontrée principalement .. Les traumatismes de l'étage antérieur de la base du crane: à propos d'une.

15 oct. 2011 . La TDM du crâne était l'examen tomodensitométrique le plus prescrit. .. une tumeur violacée paracardiaque inaccessible à la biopsie vue par .. En cas de complications (cholécystite emphysémateuse), l'air intra pariétal.

lésions molluscoïdes et de petites tumeurs dépressibles. La grosseur de ces . radiographies du crane et du thorax ne révèlent aucun élément pathologique.

Des Tumeurs Emphysémateuses Du Crâne Par M. Le Dr Costes,. . Quelques Remarques Et Observations Relatives Aux Fractures Du Crâne : Suivies D'un.

Tumeur emphysémateuse du crâne. Guérison, par M. J. Balassa, (Gaz. méd. de Paris, 1854, p. 631). Malade âgée de 16 ans, entre à Pbôpital pour une tumeur.

. TREPANATION DU CRANE DANS LA PRINCIPAUTE DU MONTENEGRO- 10 p. . 60648

\*Tome 17 \*Nø 12 Des tumeurs emphysémateuses du crane – 58 p.

peut ---> blessure ( fracture du crâne, de hanche) ou morsure du bout de la langue s'accompagne .. tumeur intracardiaque: syncope ++ aux changements de position .. bronchitique chronique, emphysémateux > 50 ans, surinfection récente.

. E Coli; Pyélonéphrite emphysémateuse; Pyélonéphrite emphysémateuse bilatérale ..

ACQK001, Scanographie du crâne et de son contenu, sans injection de . et chirurgie majeure de la vessie pour une affection non tumorale, niveau 4.

16 mars 2012 . Les tumeurs destructrices ou les métastases sont hyperclaires (donc . Directes, les tumeurs du diaphragme sont rares, elles se voient .. Beau thorax d'emphysémateux avec augm de la clarté rétrosternale pic.twitter.com/mPNebF5Jhs . Crâne humain et humerus croisés, Skull crossbones 7 février 2016.

. TREPANATION DU CRANE DANS LA PRINCIPAUTE DU MONTENEGRO- 10 p. . 60648

\*Tome 17 \*Nø 12 Des tumeurs emphysémateuses du crane – 58 p.

. 3° dans les fractures incomplètes, dans celles des os du crâne , par exemple, . des tumeurs emphysémateuses, ni surtout avec le cliquetis des articulations.

Les os du crâne et de la face 21. Le globe . Les tumeurs: définition, terminologie, classifications. Publié par La ... Prise en charge d'un emphysémateux 8.

(Hongrie), publiait, dans la Revue médico-chirurgicale de M. Malgai- gne, snus le titre de Mémoire sur une tumeur emphysémateuse du crâne, l'histoire d'un fuit.

tifiant une pathologie tumorale avec ou sans invagination ou .. paroi vésiculaire en cas de cholécystite emphysémateuse. ... celle du thorax et du crâne.

pseudo-tumeurs des tissus mous. 40% unilatérales . Masses tissulaires, rehaussement :

TUMEUR. Rétraction hémi- .. Peuvent se rencontrer de la base du crâne au plancher périnéal. 80% : .. Parenchyme péri - lésionnel emphysémateux.

Il est apparu plus simple et plus didactique de traiter séparément les tumeurs de la voûte et de la base du crâne plutôt que de les regrouper en fonction de leur.

Abrikossoff, tumeur (voir Tumeur, tissu conjonctif, bénigne) .. base du crâne (voir

Anévrisme, cérébral) .. emphysémateuse (chronique) (obstructive) J44.8.

tumeurs, membre du groupe Suisse d'experts en classifications de santé .. Pincés de traction de Vinke (crâne) .. Bulle (emphysémateuse) poumon 32.21.

Sous ce titre de tumeurs emphysémateuses, ou de /neumatocèle du crâne, nous nous proposons de décrire certaines tumeurs limitées à la région crânienne,.

12 avr. 2014 . . DU CRANE DANS LA PRINCIPAUTE DU MONTENEGRO- 10 p. . \*Tome 17 \*Nº 12 Des tumeurs emphysémateuses du crane – 58 p.

ble (fracture du crâne, fracture des vertèbres cervicales .. mon, souvent emphysémateux, est parsemé plus ou . 14° tumeurs, si elles sont disséminées en.

2 avr. 2014 . Le couple {tumeur maligne des tissus mous C59 x agriculteurs .. fait d'avoir travaillés dans une zone où les cerveaux des porcs étaient extraits du crâne au moyen .. verre dépoli et quelques lésions emphysémateuses.

18 déc. 2015 . Les poches gutturales sont en contact avec la base du crâne, chaque élément entrant ou .. Chez un cheval emphysémateux, il y a une perte d'élasticité à .. les abcès ou tumeurs pulmonaires sans contact avec la plèvre.

principalement en faveur d'une origine tumorale maligne, ou d'un processus réactionnel à une .. du crane), une exophtalmie et un diabète insipide. Elle commence .. réalisant parfois un aspect pseudo-emphysémateux pulmonaire (47,66).

Le cas clinique du mois : La cystite emphysémateuse (2017) .. Le Groupe Mosan d'étude des Tumeurs Pigmentaires face au mélanome cutané .. Une présentation rare de craniosténose associée à un crâne lacunaire (2016).

Des tumeurs emphysémateuses du crâne / par M. le Dr Costes,. Date de l'édition originale : 1858. Appartient à l'ensemble documentaire : Aquit1 Ce livre est la.

28 juin 2005 . On estime qu'en 2000, plus de 359 000 personnes vivaient avec un diagnostic d'une tumeur cérébrale primaire aux États-Unis.

8 déc. 2012 . relatif de la face et du crâne, soit que l'on cube à vue d'œil le volume du .. donnant sous le doigt une crépitation emphysémateuse. Sur le reste du .. Avait il une tumeur au cerveau, d'origine syphilitique par exemple?

l'attention, est la tumeur sanguine du crâne appelée céphaléma- tôme par .. voit dans les poumons emphysémateux, dont les parties les plus résistantes.

Ou- désigne sous ce nom une tumeur gazeuse du scrotum. . de la tête , une tumeur emphysémateuse et élastique du cuir chevelu, dans laquelle on sent de la crépitation , comme cela a lieu après des contusions , des fractures, etc. du crâne.

. régions sont nommées selon les différents os du crâne : pariétal, temporal, occipital, .

Déformations symétrique, Ex le thorax emphysemateux ou en tonneau : il est ... La sténose bronchique : corps étrangers chez l'enfant surtout, tumeurs.

Sauvages l'a même appliqué à toutes les tumeurs qui se développent sur une . une tumeur emphysémateuse et élastique du cuir chevelu , dans laquelle on sent de la . comme cela a lieu après des contusions , des fractures, etc. du crâne.

. Masses tissulaires, rehaussement : TUMEUR Rétraction hémi-thoracique . rencontrer de la base du crâne au plancher périnéal 80% : médullosurrénale 2 à 4% . lésionnel emphysémateux Séquestration pulmonaire intra-lobaire Anomalie.

des tumeurs, des maladies endocriniennes, du métabolisme et de la nutrition, La plupart des autres maladies .. Traumatismes Lntractaniens (sauf le>i fractures du crâne) (850-854). 850 Commotion .. emphysémateuse fétide oblitérante.

Tumeurs épithéliales du col de l'utérus, avec deux planche?. (Journal .. cela a lieu pour le tissu conjonctif sous-cutané du crâne ou des membres au niveau .. Le poumon droit était emphysémateux vers le sommet, conges- tionné vers la.

10 août 2016 . C - Fracture du crâne sans traumatisme facial . C - Une tumeur dure avec respect du sillon médian .. A.vésicule biliaire emphysemateuse

crâne. Cette tumeur. , lobulée. , de consistance assez ferme. , d'un e .. elle était appliquée sur le crâne .. thoracique qui est propre aux emphysemateux. Le.

Dyspnées laryngées fébriles. Causes tumorales (papillomatose++) . gche, poumon dt emphysemateux .. Ostéomyélite de la base du crâne. ▫ Terrain débilité.

Une tumeur de l'apex pulmonaire peut comprimer le plexus brachial et donner une irradiation dans le bras. c) Type . et une enophtalmie (= le globe oculaire entre dans le crane). . patient BPCO emphysemateux qui rompt une bulle mettant en.

TH/SF13, Contribution à l'étude des tumeurs abdominales de l'enfant. A propos de 28 cas. ... TH/SF133, Dégénérescence ostéosarcomateuse de la maladie de Paget du crâne. .. TH/SF770, La Pyelonephrite emphysemateuse . A propos.

15 oct. 2007 . Ouvrir la tumeur avec un instrument tranchant, faire couler le liquide que .. les coups de soleil sur le crâne peuvent déterminer cette affection. .. Le charbon symptomatique on emphysemateux et la tuberculose dans.

13)- Imagerie Des Tumeurs De La Base Du Crâne ... 7)-Aspect Radiologique De La Pyelonephrite Emphysemateuse Chez Le Diabétique : A Propos D'un Cas.

Des tumeurs emphysemateuses du crane , par M. le docteur Costbs , professeur de pathologie externe et de médecine opératoire à l'École de médecine de.

Des perturbations anatomiques du crâne à type de craniotabès. . Cette variété de thorax, s'observe chez certains patients emphysemateux dont les .. Cette tumeur, dont l'augmentation de volume se fait extrêmement lentement, finit.

. du crâne (longueur occiput-nez, diamètre bipariétal, et diamètre des orbites), .. un choc toxique suspecté du à une infection emphysemateuse nécrotisante de la . La masse a été enlevée mais une repousse visible de la tumeur a été notée.

23 nov. 2011 . Ce nerf facial part de la base du crâne et descend au milieu . parotide cela pourrai être une tumeur maligne de la parotide qui a déjà empiéter sur le n.facial .. d\_ La pseudo parotidite emphysemateuse de l'enfant. C'est un.

Sauvages l'a même appliqué à toutes les tumeurs qui se développent sur une . une tumeur emphysemateuse et élastique du cuir chevelu, dans laquelle on sent de la . comme cela a lieu après des contusions , des fractures, etc. du crâne.

CRANE ss IV 2.0 H30s IMADIS AUTO . Pyélite emphysemateuse. TDM Abdomen .. Tumeur maligne médiastinale antérieure (thymome B3) et myasthénie.

Tumeur à la région inguinale droite contenant des lombrics ; guérison ; par M. Batata. / Névralgie du ... Des tumeurs emphysemateuses du crâne ; par M. Coste.

tumeur, qu'il s'agisse de lymphome ou de tumeurs malignes épithéliales. ... L'infiltration de la base du crâne s'étendant par contiguité à la fosse pituitaire, à .. La greffe d'un aspergillome au niveau des lésions fibro-emphysemateuses peut.

l'audition, des séquelles des blessures du crâne, des épilepsies et des .. lentement à la suite de tumeurs (bénignes ou malignes) de la moelle ou des .. gourme des mineurs) ou pulmonaires, (bronchite emphysemateuse, catarrhe des.

complémentaire Z85.038 Antécédent personnel d'autre tumeur maligne du gros intestin, et un .. Bronchite chronique emphysemateuse .. Cranium : crâne.

Des tumeurs emphysemateuses du crane. Publication: Paris : J.-B. Baillière et fils ; Philadelphie : -b John Penington & son, 1860. Format/Description: Book

1 oct. 2003 . Il est impossible ici de dresser une liste exhaustive des tumeurs et d'attribuer à chacune .. b) Maladie emphysemateuse avec ou sans présence de bulles .. CRANE. Article 383. Pertes de substance des parois crâniennes.

Une question récurrente est celle de la nature tumorale ou réactionnelle de la maladie. .  
essentiellement au niveau des os du crâne, de la mandibule, du bassin, des .. radiographique et  
réalisent parfois un aspect pseudo-emphysémateux.

5 oct. 1999 . C - Hématomes et saignements. D - Pseudo-tumeurs molluscoïdes et sphéroïdes.  
... Les espaces emphysémateux peuvent se fondre en bulles plus larges qui peuvent .. O retard  
d'ossification des os du crâne. 0 formations.

20 oct. 2009 . centimétrique, et de ses ganglions métastatiques, des tumeurs pros- tatiques de la  
zone .. pour l'étude du crâne cependant, il existe un che- vauchement ... poumon  
emphysémateux peut simuler un aspect en rayon de miel.

28 juin 2013 . Tumeurs de l'appareil digestif (voir index 75 et 76). 157. 10. NÉPHRO-  
UROLOGIE. . Crâne. 313 et 314. 16. NEUROLOGIE. 16.1. Généralités. 315. 16.2. Les  
symptômes neurologiques. .. Maladie emphysémateuse. G 4 à 6.

L'IRM du crâne a montré une volumineuse masse de la base du crâne étendue à la région  
nasosinusienne. a été opérée par voie rhinoseptale mais la tumeur.

d) Tumeurs des cellules C (cellules parafolliculaires), carcinome médullaire de la thyroïde. 59  
... e) Cystite emphysémateuse hémorragique. 88 e) Autres ... Chez l'homme, l'acromégalie est  
reconnue par l'épaississement des os du crâne.

Objectif : Évaluer la pratique des instillations postopératoires précoces (IPOP) de mitomycine  
C pour le traitement des tumeurs de vessie n'infiltrant pas le.

23 Pyélonéphrite emphysémateuse. . 29 Kystes et tumeurs du haut appareil urinaire de l'adulte  
(O. HÉLÉNON, .. 422 Malformations affectant le crâne .

Corrélation radio-anatomopathologique des tumeurs malignes primitives rares du .. Lésions  
osseuses de la base et de la voûte du crâne. X. BOUHAJJA ... Aortite Emphysémateuse  
Anévrysmale: Suggérée au Film Simple,. Confirmée en CT.

Fonction du gène NF1 : un gène suppresseur de tumeur . .. Figure 29 : TDM du crâne en  
fenêtre parenchymateuse : hypoplasie de la grande aile du ... emphysémateuses [200]des  
sommets à une fibrose des bases [201,202,203,204].

HPN, tumeurs, démences vasculaires. • Démences . Une radiographie de crane est-elle utile  
dans le cadre . emphysémateux et a un cholestérol peu élevé.

n° 1873 · Des tumeurs emphysémateuses du crâne · La tradition religieuse spirituelle et sociale  
au Vietnam : sa confrontation avec le Christianisme.

-un crâne laissant moins de place pour le cerveau, sans cavités .. des hormones peut  
augmenter le risque de tumeurs mammaires ou utérines. Peu .. emphysémateux et un cœur  
dilaté, ainsi que tous les organes parenchymateux.

La douleur est toujours là, présente jour et nuit, au-dessus du crâne, et la . ancien, migraine,  
céphalée vasculaire, tumeur intracrânienne, néoplasie, névralgie, .. par exemple les  
asthmatiques, les emphysémateux, les cas de dermatoses, de.

Son crâne offre à l'examen les traits caractéristiques de la tête de l'oiseau ; larges orbites,  
ossature .. dépistage précoce des petites zones emphysémateuses.

Considérer une lésion expansive du SNC (tumeur, etc...) 4. . La douleur est sur tout le crâne et  
se mêle ... patients (insuffisants cardiaques, emphysémateux,.

16 avr. 2015 . pseudo tumorale) et formes non invasives (aspergillome et forme .. ayant inclus  
15 patients pris en charge pour pyélonéphrite emphysémateuse au .. crâne compliquant une  
otite externe chez des patients diabétiques.

l'exceptionnelle pyélonéphrite emphysémateuse, avec douleurs lombaires .. après la recherche  
d'autres causes, dont une tumeur colique recherchée par .. ne régresse pas toujours et  
éventuellement d'une infection de la base du crâne.

NOTE SUR LA TREPANATION DU CRANE DANS LA PRINCIPAUTE DU

MONTENEGRO- 10 p. . Des tumeurs emphysémateuses du crane – 58 p.

30 juin 2013 . . que l'on appelle tumeur emphysémateuse, celle qui n'occupe que . pour chercher à s'assurer si le périoste ou le crâne même est intéressé,.

Maladie par VIH à l'origine d'autres tumeurs malignes des tissus lymphoïde, .. Os du crâne et de la face .. bronchite emphysémateuse (obstructive) (J44.-).

tumeurs dérivées des os du crâne, et liées à une altération de la paroi. Il y avait ... Rmemo Vmnx, Tumeurs emphysémateuses du crâne. Gazette me'd. de.

gland et élu prépuce; cette tumeur s'est détachée d'elle-même au bout de ... Crâne asymétrique, dolichocéphale; il est mince. Dure- . A la base élu crâne, liquide citrin en .. Poumon gauche emphysémateux, surtout le lobe supérieur~ Il.

prototype crâne dit de première génération,. 1976 : apparition des ... pour le suivi de l'évolution de certaines pathologies tumorales sous traitement . Endoscopie ... structures (plèvre, vaisseaux, bronches, tissu emphysémateux ou tumoral ...

La lyse osseuse peut être associée à une tumeur osseuse responsable .. (car les territoires emphysémateux sont très distendus) : aplatissement des coupes.

C76–C80 Tumeurs malignes de sièges mal définis, secondaires et non précisés .. emphysémateuse SAI .. Hyperostose d'os autres que ceux du crâne.

12 oct. 2008 . Consultation du cas Pyélonéphrite emphysémateuse de la banque de données de l'Atlas d'Imagerie Médicale.

moment de leur lecture et transférées immédiatement au fichier des tumeurs. Les données médicales .. 0318 TRANSILLUMINATION DU CRANE (NOUVEAU-NE). 0319 AUT. .. 4421 PLICATURE DE BLEB EMPHYSEMEATEUX. 4422 EXC.

zones emphysémateuses. .. pulmonaire [54, 55], dans des AML [59] et dans des tumeurs ... encéphalique (radiographie du crâne, TDM ou IRM) de STB.

